

Espondilodiscitis como Causa de Dolor Lumbar: Experiencia en Consultorio General Rural de San Pablo

Fernando Cubillos O.

Médico en Etapa de Destinación y Formación, Consultorio San Pablo, Xª Región

Loreto González V.

Médico Familiar Mención Adultos, Pontificia Universidad Católica de Chile

David Martínez B.

Médico en Etapa de Destinación y Formación, Consultorio San Pablo, Xª Región

**Renzo Pasquali F.
Carolina Peña V.**

Estudiantes de Medicina 5º año, Universidad de Concepción

Correspondencia a:
Fernando Cubillos Oyarzún
E-mail: fcubillo@puc.cl

CASO CLÍNICO

C.G.M. hombre, 50 años, casado (Figura 1), auxiliar de aseo municipal, con antecedentes de:

- DM tipo 2, en tratamiento con hipoglicemiante oral (Glibenclamida 5 mg 1/2 comp c/12 hrs), adherencia irregular y mal control de sus glicemias.

- Asma Bronquial Persistente Moderada, en tratamiento con Salbutamol 2 puff SOS y Budesonida 2 puff c/12 hrs. Aproximadamente 1 crisis al año.
- Alcoholismo crónico.

El día 14 de Septiembre del año 2003, consulta en el Consultorio General Rural de San Pablo, en horario médico no hábil, por dolor lumbar de una semana de evolución. Es atendido por auxiliar paramédico y derivado al Servicio de Urgencia del Hospital Base de Osorno (HBO). En este lugar se realizó radio-

grafía de columna lumbosacra que resultó normal. Se diagnosticó lumbociática y se indicó analgesia IM, TAC columna lumbosacra (LS) y de pelvis y se derivó al policlínico de Fisiatría.

Visto por fisiatra el día 17 de Septiembre del 2003, destacando al examen físico, contractura paravertebral y Lasegue (+) a izquierda. TAC de columna LS mostró "espondilosis lumbar difusa y espondiloartrosis lumbar moderada global difusa, sin hernia". El TAC de pelvis mostró "esclerosis de ambos acetábulos e imágenes cistoideas en zona

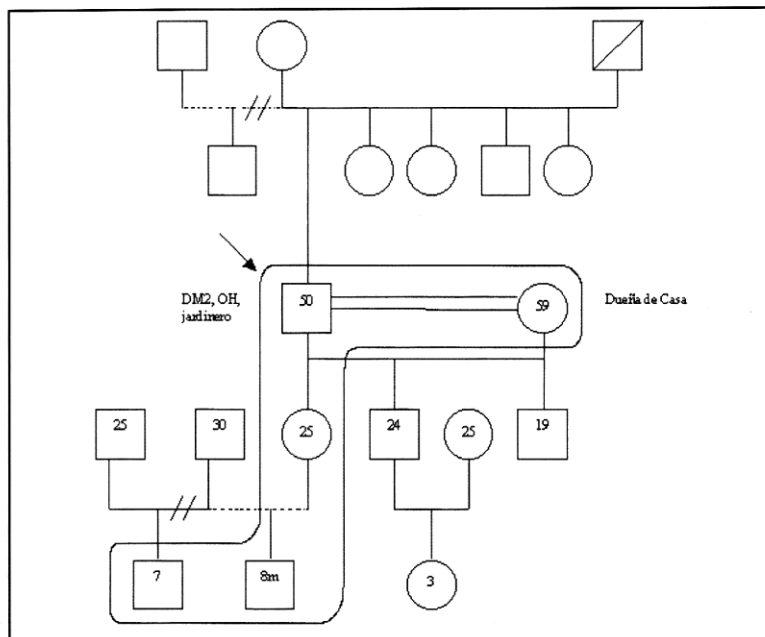


Figura . Genograma del paciente CGM.

anterior compatibles con procesos degenerativos, sin imagen de lesión ósea". Se decidió derivación a Traumatología.

El día 19 de Septiembre es nuevamente visto en Servicio de Urgencia del HBO por Sd. Febril, lumbociática, absceso en glúteo izquierdo y antebrazo derecho. El paciente es hospitalizado, ingresando con glicemia de 277 mg% y leucocitosis de 17.500. Durante la hospitalización se realizó drenaje de ambos abscesos. El resultado del hemocultivo y de los cultivos de ambos abscesos mostró *Staphylococcus aureus* y se manejó con Cloxacilina ev. El hemograma de control mostró descenso en el recuento de glóbulos blancos a 12.700 con desviación a izquierda, anemia leve con hematocrito de 36,1% y hemoglobina de 12 g/dl, de tipo normocítica normocrómica, y VHS elevada de 77 mm/hr. Diez días previos al alta el hemograma mostró normalización de la serie blanca, con persistencia de la anemia y VHS 112 mm/hr, además con PCR de 12,3 que posteriormente descendió a 6,2. El paciente evolucionó bien, afebril, con compensación de su diabetes y disminución de los síntomas de lumbociática. Es finalmente dado de alta el día 9 de octubre del 2003, luego de 20 días de hospitalización.

Posterior al alta, el paciente evolucionó con dolor lumbar, coxalgia izquierda y baja de peso progresiva, por lo que acudió a nuestro consultorio en numerosas ocasiones durante el mes de noviembre del 2003, sin respuesta al tratamiento analgésico con AINEs y paracetamol. Frente a esto se solicitó hora para ser evaluado en el policlínico del dolor del HBO. En esta instancia, se solicitó cintigrama óseo que mostró "aumento difuso y moderada captación del radiofármaco en L4-L5, sugerente de origen degenerativo".

Durante los meses de Diciembre del 2003 y Enero del 2004 el paciente con-

sultó en forma recurrente en nuestro consultorio por dolor lumbar intenso, intolerable, por lo que fue derivado en reiteradas ocasiones al Servicio de Urgencias del HBO, donde era manejado con analgesia ev y dado de alta a domicilio con control prioritario en nivel secundario. Exámenes de control solicitados en nuestro consultorio, mostraron leucocitosis de 13.500, anemia con Hcto de 36% y Hb de 11,2 g/dl, y VHS de 140 mm/hr. El paciente se mantuvo afebril y con baja de aproximadamente 10 kg en 3 meses.

El día 26 de Febrero del 2004 el paciente es trasladado una vez más al HBO, febril. Exámenes de urgencia mostraron leucocitosis de 13.300, anemia con Hcto de 33,3% y Hb 10,9 g/dl. Radiografía de columna dorsolumbar mostró lesión ósea destructiva en T10-T11 y L4-L5, con ausencia de espacio intervertebral (Figura 2). Ante este hallazgo se sospecha espondilodiscitis. El paciente es hospitalizado y comenzó tratamiento antibiótico ev con Ciprofloxacino y Cloxacilina por el antecedente de hospitalización previa por infección estafilocócica. TAC de columna lumbar mostró "procesos degenerativos que comprometen las porciones adyacentes de los cuerpos T10-T11, así como de los cuerpos L4-L5, con significativa destrucción de las estructuras óseas afectadas y aumento global de las partes blandas prevertebrales, compatible con espondilitis y espondilodiscitis en ambos niveles.

Luego de un mes de hospitalización el paciente evolucionó bien, afebril y con menos dolor. Se decidió dar de alta con el mismo tratamiento antibiótico, en forma oral, el que mantuvo por 2 meses más. Controles posteriores mostraron recuperación de todos sus parámetros clínicos y de laboratorio, manteniendo sólo las lesiones vertebrales evidenciables radiográficamente. El paciente nunca desarrolló déficit neurológico.

Dolor lumbar

Al menos dos tercios de los adultos sufren de dolor lumbar alguna vez en la vida¹, siendo una de las causas más frecuentes de consulta en Atención Primaria^{2,3}. Entre el 75% y 90% de los dolores lumbares mejoran dentro del primer mes de evolución, pero algunas series clínicas han descrito que de estos pacientes entre el 25% y 50% presentará persistencia de síntomas leves o recurrencias dentro del próximo año².

Las etiologías del dolor lumbar son muy numerosas; para sistematizarlas se clasifican en mecánicas, no mecánicas y secundarias a enfermedad visceral (Tabla 1). El dolor lumbar mecánico puede ser originado en numerosas estructuras espinales, correspondiendo en su mayoría a lesiones musculoligamentosas y a procesos degenerativos en los discos intervertebrales y las articulaciones facetarias¹. El dolor lumbar no mecánico corresponde aproximadamente al 1% y se puede subclasificar en causas neoplásicas (0,7%), infecciones (0,01%) e inflamatorias (0,3%).

A pesar de que las causas mecánicas sean por lejos la etiología más frecuente en este problema, es muy importante tener en consideración algunos síntomas o signos que nos alertarán ante un posible cuadro atípico y que nos obligarán a buscar dirigidamente otro tipo de patologías más infrecuentes y eventualmente graves (Tabla 2)³.

Causas infecciosas de dolor lumbar

Dentro de las causas infecciosas podemos encontrar, Osteomielitis Vertebral, Discitis Séptica, Abscesos Paraespinales, Abscesos Epidurales¹. La espondilitis es un proceso inflamatorio del espacio intervertebral, generalmente infeccioso (osteomielitis vertebral). Cuando hay compromiso del disco intervertebral, el proceso inflamatorio se denomina discitis, y cuando afecta tanto espacio como disco, se denomina espon-

CASO CLÍNICO

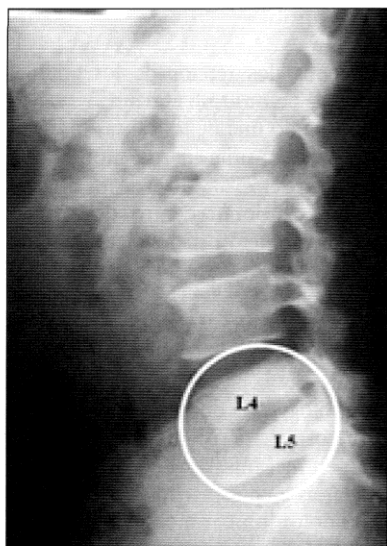


Figura 2a. Radiografía lateral de columna lumbar: lesión ósea destructiva L4 - L5.

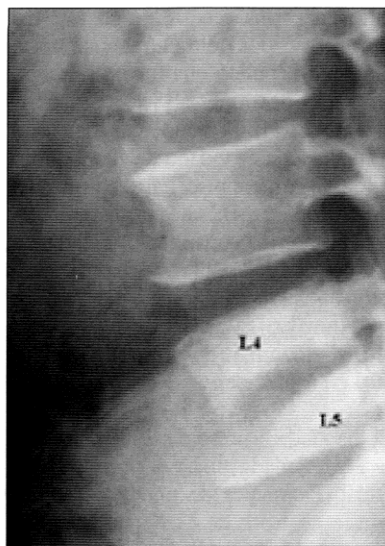


Figura 2b. Visión aumentada de la radiografía a.

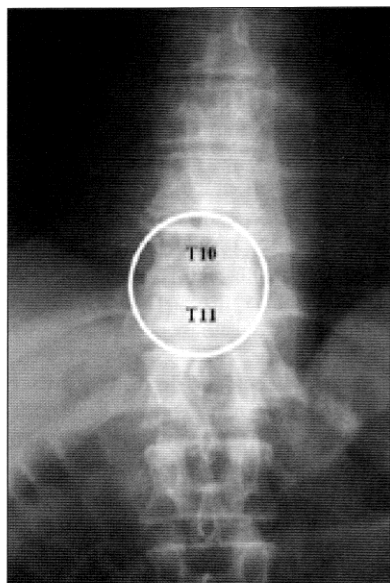


Figura 2c. Radiografía AP de columna dorsal: lesión ósea destructiva T10 - T11. Ausencia de espacio intervertebral.

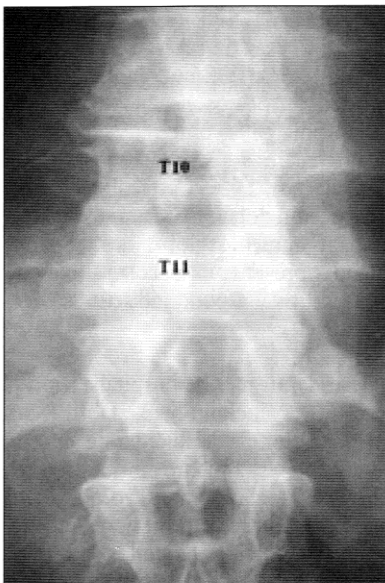


Figura 2d. Visión aumentada de la radiografía c.

dilodiscitis^{4,5}. La vía de infección hematogena es la más frecuente, aunque también puede presentarse como secundaria a un foco de vecindad^{4,6}. Generalmente, el agente infeccioso es monomicrobiano, del tipo *Staphylococcus aureus* (80% a 90% de los casos en que se realiza cultivo)^{6,7}. Otros agentes detectados en esta patología corresponden a enterobacterias, estreptococos, *Pseudomonas aeruginosa*, bacterias anaerobias, *Mycobacterium tuberculosis*. También se han descrito en forma infrecuente *Brucella* sp, *Actinomyces* sp y hongos⁴. En el caso de espondilodiscitis secundaria a foco de vecindad, la infección puede ser polimicrobiana, encontrándose gramnegativos, anaerobios y *Staphylococcus aureus*^{6,7}.

Los factores de riesgo más descritos en la literatura, corresponden a diabetes mellitus, alcoholismo, edad avanzada, inmunodepresión, adicción a drogas por vía parenteral, hemodiálisis, infección genital o urinaria, trauma raquídeo y técnicas diagnósticas y terapéuticas invasivas^{4,6,7}.

El diagnóstico de esta patología es habitualmente tardío. Esto se debe a varios factores destacando su baja incidencia y a que el síntoma más frecuente de presentación es el dolor en columna dorsal o lumbar, muy habituales en atención primaria, causando gran impaciencia en el paciente y por supuesto en su médico tratante, quien ve frustradas las medidas habituales de tratamiento indicadas para los lumbagos (reposo, calor local y analgesia). Por otro lado, la tardanza en el diagnóstico, y en consecuencia, en el tratamiento, puede ocasionar complicaciones neurológicas y en menor medida, la muerte. Aproximadamente el 0,01% de los dolores de columna tóraco-lumbar, son finalmente una espondilodiscitis⁶. Los exámenes de laboratorio que pueden ayudar en un comienzo, son en general inespecíficos, destacando una elevación de la VHS, anemia normocítica

Tabla 1. Diagnóstico diferencial de dolor lumbar*

Mecánico	No mecánico	Enfermedad Visceral
Contractura o distensión lumbar - Enf. Degenerativa - Discos (espondilosis) - Articulaciones fascetarias	Neoplasias: - Metástasis - Mieloma múltiple - Linfoma/ leucemia - Tumores medulares - Tumores retro peritoneales	Órganos pélvicos: - Prostatitis - Endometriosis - Enfermedad inflamatoria pélvica
Espondilolisis	Infección: - Osteomielitis - Discitis séptica - Absceso epidural	Enfermedad renal: - Urolitiasis - Pielonefritis - Abscesos peri renal
Espondilolistesis	Artritis inflamatorias: - Espondilitis anquilosante - Espondilitis psoriática - Enfermedad inflamatoria intestinal - Polimialgia reumática - Otras	Enfermedad vascular: - Aneurisma aórtico abdominal complicado - Insuficiencia aortoiliaca
Hernia del Núcleo Pulposos		Enfermedad gastrointestinal: - Pancreatitis - Colecistitis - Intestino perforado
Estenosis raquídea		
Osteoporosis con fractura por aplastamiento		
Fracturas		
Enfermedad de Paget		
Enfermedades congénitas: - Xifosis severa - Escoliosis severa		

* Adaptado de Atlas SJ, Deyo RA²

normocrómica y en ocasiones una discreta leucocitosis^{4,6}. En la Tabla 3, se describen los síntomas, signos y exámenes de laboratorio, según frecuencia, encontrados en una serie de 24 pacientes con espondilodiscitis, seguidos en forma prospectiva⁷.

El estudio de imágenes puede orientar sustancialmente al diagnóstico. La Radiografía simple puede mostrar erosiones o irregularidad de la superficie articular de los cuerpos vertebrales y disminución del espacio intervertebral. Las lesiones pueden observarse a partir de la tercera semana de evolución. Se debe solicitar en todo paciente con lumbago prolongado sin respuesta a tratamiento habitual⁴. En la Tomografía

Axial Computarizada, las lesiones se observan más tempranamente y puede mostrar existencia de colecciones, grado de destrucción vertebral y otras complicaciones como protrusión discal^{4,5,8}. La Cintigrafía Ósea es una técnica de alta sensibilidad y también permite ver cambios precoces, existiendo captación del radiofármaco en la zona afectada^{4,5}. La Resonancia Nuclear Magnética es el estudio de elección, con una alta sensibilidad y especificidad cercana al 100%⁴. Este examen puede mostrar el compromiso de las partes blandas y en especial de la médula ósea⁵.

Existen estudios específicos que permiten obtener un diagnóstico etiológico, como son el hemocultivo

Tabla 2. Banderas rojas en dolor lumbar**

Antecedentes de trauma significativo
Déficit neurológico
Síntomas sistémicos
Temperatura mayor a 38 °C
Pérdida de peso inexplicada
Antecedentes mórbidos:
- Cáncer
- Uso de corticoides crónico
- Abuso de drogas/OH
Sospecha de espondilitis anquilosante

** Adaptado de Patel AT, Ogle AA³

y la obtención de muestras de tejido para cultivo y estudio histológico⁴.

CASO CLÍNICO

Tabla 3. Forma de presentación de pacientes con espondilodiscitis (serie de 24 pacientes)***

Síntomas	Frecuencia
Dolor lumbar	100%
Leucocitosis y VHS elevada	100%
Proteína C Reactiva elevada	100%
Proteína C Reactiva > 40	83%
Déficit motor	54%
Fiebre > 38 °C	38%

*** Adaptado de Mann et al⁷

El manejo de estos pacientes debe comenzar por la hospitalización, en donde el especialista indicará inmovilización y terapia antibiótica. La inmovilización disminuye el dolor y estabiliza la columna, y puede conseguirse a través del reposo en cama y el uso de aparatos ortésicos adecuados⁴. La cirugía se realiza en presencia de compresión medular y compromiso neurológico, existencia de abscesos, destrucción vertebral con deformidad raquídea o en casos de no haber respuesta al tratamiento médico⁴.

El tratamiento médico con antimicrobianos, dependerá del agente etiológico y debe extenderse por un período mínimo de 4 a 6 semanas. Deben usarse antibióticos con buena penetración ósea, que en caso de no conocerse el agente causal, se usa tratamiento empírico, generalmente combinado, que cubra *Staphylococcus aureus* y gramnegativos⁶.

DISCUSIÓN

El dolor lumbar es uno de los motivos de consulta más frecuentes en Atención Primaria. La gran mayoría de estos cuadros es de etiología benigna y se resuelve dentro del primer mes de iniciado el problema, por lo que en

general, es necesario tener un alto grado de sospecha para lograr pesquisar a tiempo cuadros que por su baja prevalencia tienden a ser relegados a un segundo plano en el diagnóstico diferencial, pero que son potencialmente peligrosos para el paciente que los padece. La historia y el examen físico nos pueden dar claves importantes que nos orienten a pensar en patologías más severas y así no retardar el diagnóstico más de lo necesario⁸.

En este sentido, el caso clínico desarrollado es un excelente ejemplo de este tipo de patologías, pues en el dolor lumbar de etiología infecciosa, y en particular en la espondilodiscitis, el diagnóstico es generalmente tardío y depende de un alto grado de sospecha. Nuestro caso no fue la excepción ya que el paciente estuvo sintomático durante varios meses antes de obtener un diagnóstico correcto. Por otro lado, a pesar de ser manejado en el nivel secundario y en forma intrahospitalaria, el diagnóstico y estudio inicial puede realizarse perfectamente en atención primaria, donde se pueden solicitar exámenes generales de laboratorio y radiografías de columna en pacientes con dolor lumbar y que presentan signos de alarma, como son, edad mayor de 50 años, fiebre, compromiso del estado general, tratamiento inmunosupresor, diabetes mellitus, alcoholismo, dolor de más de cuatro a seis semanas que no responde a tratamiento convencional, trauma local, infección concomitante, infección por VIH, hemodiálisis y como signo tardío, déficit neurológico^{1,6}.

Este caso nos recuerda una vez más la importancia de manejar a todo paciente como un caso único y centrarnos en su particular experiencia de enfermedad, ya que efectivamente había en su historia varias de las banderas rojas previamente señaladas: el dolor lumbar se asoció a edad (50 años), fiebre, diabetes mellitus, alcoholismo,

infección concomitante reciente (absceso glúteo y de antebrazo) y dolor prolongado sin respuesta al tratamiento. Con estos datos, debemos plantearnos el diagnóstico de lumbago no mecánico y comenzar a descartar una causa infecciosa de base.

Como reflexión final nos gustaría remarcar el hecho de que las patologías infrecuentes y potencialmente peligrosas también se presentan en Atención Primaria, por lo que no debemos olvidar estar siempre atentos a pesquisar "pistas clínicas" que pueden hacer la diferencia en el pronóstico y calidad de vida de nuestros pacientes.

REFERENCIAS

- 1.- DEYO R, WEINSTEIN J. Primary Care: Low Back Pain. *N Engl J Med* 2001; 344 (5): 363-70.
- 2.- ATLAS S J, DEYO R A. Evaluating and managing acute low back pain in the primary care setting. *J Gen Intern Med* 2001; 16: 120-31.
- 3.- PATEL A T, OGLE A A. Diagnosis and management of acute low back pain. *Am Fam Physician* 2000; 61 (6): 1779-86, 1789-90.
- 4.- FICA A, BOZÁN F, ARISTEGUI M, et al. Espondilodiscitis. Análisis de una serie de 25 casos. *Rev Méd Chile* 2003; 131: 473-82.
- 5.- ESPINOZA A, MOSCOSO J, GUIÑEZ J. Caso clínico-radiológico para diagnóstico. *Rev Chil Pediatr* 2000; 71 (2): 136-8.
- 6.- ARIAS S, PÉREZ C, BANCHERO G, et al. Espondilodiscitis bacterianas inespecíficas. *Rev Med Uruguay* 2005; 21 (4): 321-6.
- 7.- MANN S, SCHÜTZE M, PIËK J. Nonspecific pyogenic spondylodiscitis: clinical manifestations, surgical treatment, and outcome. *Neurosurg Focus* 17 (6): E3, 2004.
- 8.- ARCE D, SASS P, ABUL-KHOUDOUH H. Recognizing spinal cord emergencies. *Am Fam Physician* 2001; 64 (4): 631-8.